

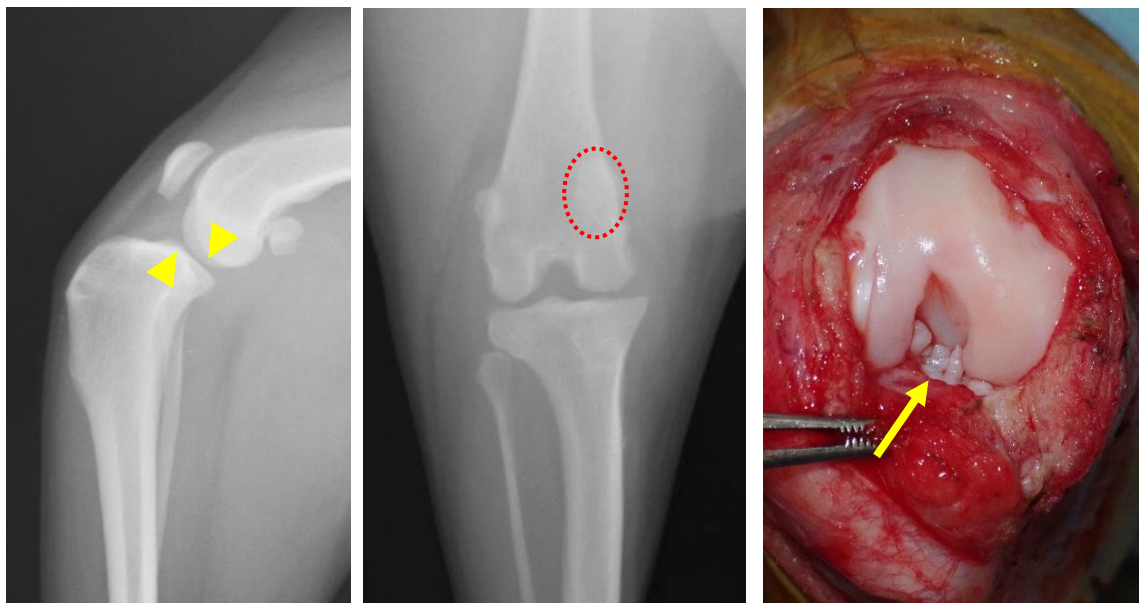
【関節疾患】

犬では特に膝関節の疾患である前十字靭帯断裂や膝蓋骨脱臼(またはこれらが併発している場合)により後肢跛行を示すことが多く、関節炎の進行を予防するためには外科的治療が必要になります。

また愛玩動物の高齢化に伴い、慢性の関節炎や関節の腫瘍も増加しているため、体重のコントロールや疼痛管理が重要になります。

●症例 1: 柴犬、12 歳

(診断) 前十字靭帯断裂 + 膝蓋骨内方脱臼グレード II

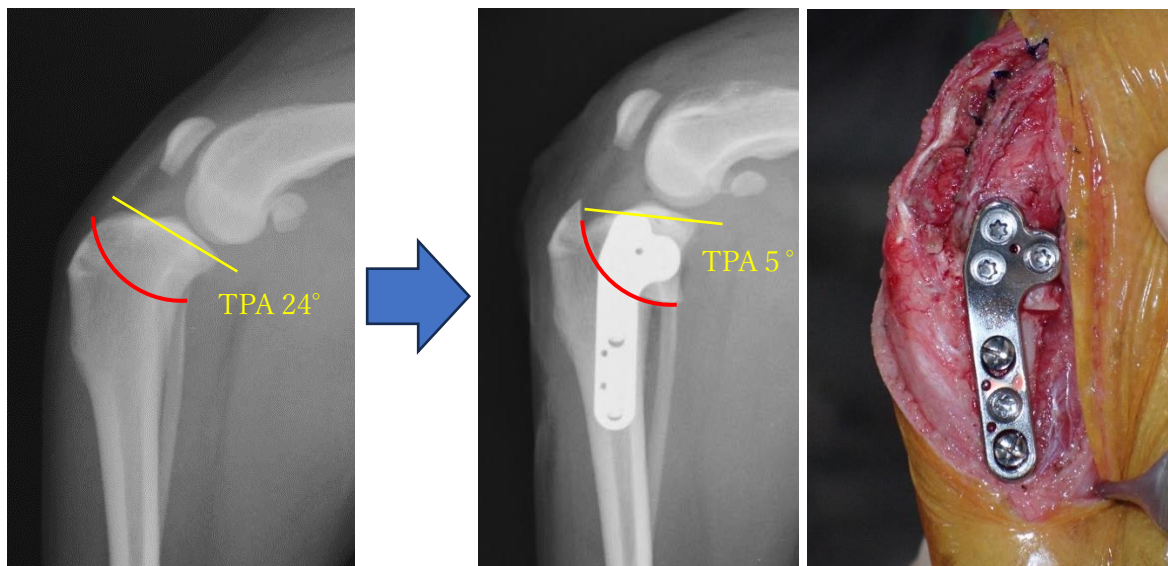


脛骨の前方偏位(矢頭)

膝蓋骨の内方脱臼(点線)

断裂した前十字靭帯(矢印)

(治療) 脛骨高平部水平化骨切り術 (TPLO)

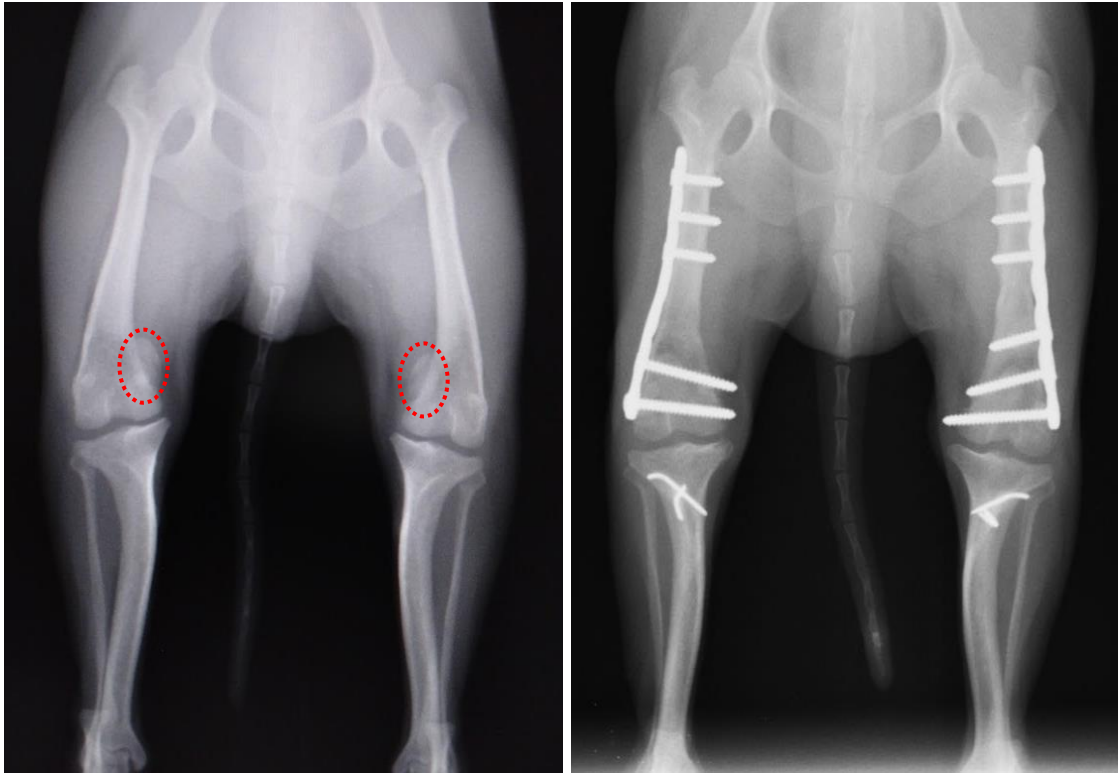


【関節疾患】

●症例 2: チワワ、3 歳

(診断) 両側膝蓋骨内方脱臼グレードⅢ～Ⅳ

(治療) 大腿骨矯正骨切+滑車溝形成+脛骨粗面転移



●症例 3: 柴犬、10 歳

(診断) 膝関節 肉腫 NOS

(治療) 断脚術

